

Definition

Ein Sprunggelenkbruch ist ein Bruch des Innen- und/oder Außenknöchels am Fuß. Hierbei handelt es sich um einen der häufigsten Knochenbrüche, bei dem meist der Außenknöchel betroffen ist.

Spricht man vom „Sprunggelenk“, so ist eigentlich die Rede vom „Oberen Sprunggelenk (= OSG)“. Es wird von drei Knochen gebildet: Schienbein (= Tibia), Wadenbein (= Fibula) und Sprungbein (= Talus). Schienbein und Wadenbein bilden eine knöcherne Gabel (= Malleolengabel), die das Sprungbein U-förmig umfasst. Im Oberen Sprunggelenk wird das Heben und Senken des Fußes ermöglicht.

Beim Außenknöchel handelt es sich um den Gelenkfortsatz des Wadenbeins, beim Innenknöchel um den des Schienbeins. Für die Stabilität des Sprunggelenks sorgt ein komplexer Bandapparat: Außenbänder, Innenbänder sowie eine vordere und hintere Syndesmo (= eine sehr feste Bandverbindung zwischen Schien- und Wadenbein).

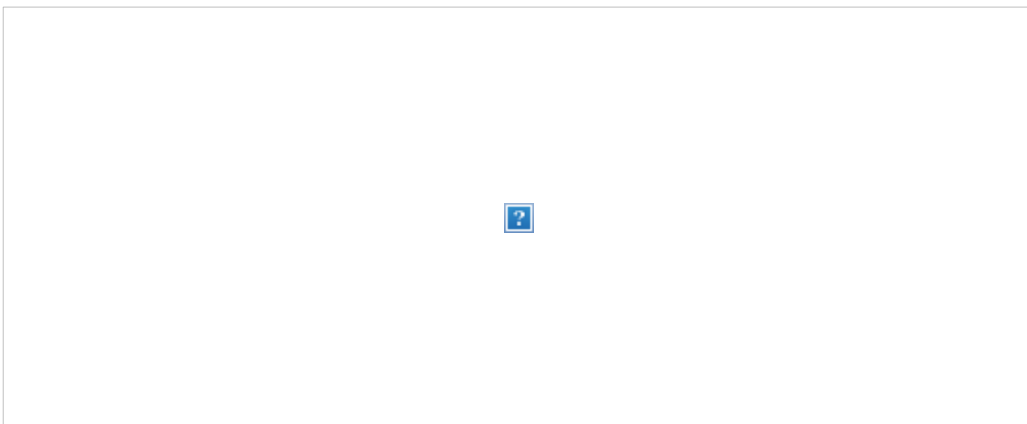
Kommt es trotz dieser relativ stabilen Verbindungen zu einem Bruch des Sprunggelenks, so bewirken Kraftübertragungen fast immer auch Verletzungen der Bänder. Zudem sollten beide Unterschenkelknochen stets im gesamten Verlauf bis hin zum Knie auf zusätzliche Knochenbrüche untersucht werden. Denn gelegentlich tritt ein kniegelenksnaher Wadenbeinbruch (= Maisonneuve-Fraktur) als Begleitverletzung auf und darf keinesfalls übersehen werden.



Zeichnung: Hella Maren Thun, Grafik-Designerin

Eine Sprunggelenksfraktur wird durch die Klassifikation nach Weber aufgrund der Frakturhöhe am Wadenbein (Außenknöchel) in drei verschiedene Formen unterteilt:

- Weber A: Außenknöchelfraktur unterhalb der Syndesmose (Syndesmose immer intakt)
- Weber B: Außenknöchelfraktur auf Höhe der Syndesmose (Syndesmose möglicherweise verletzt)
- Weber C: Außenknöchelfraktur oberhalb der Syndesmose (Syndesmose immer verletzt)



Zeichnung: Hella Maren Thun, Grafik-Designerin

Bei allen drei Weber-Formen kann zusätzlich der Innenknöchel gebrochen oder das Innenband verletzt sein. Dies ist jedoch keine Voraussetzung für die Klassifikation.

Bei Vorliegen eines kombinierten Bruchs des Innen- und des Außenknöchels spricht man von einer „bimalleolären Sprunggelenksfraktur“.

Wie bei allen Knochenbrüchen unterscheidet man auch bei der Sprunggelenksfraktur einen geschlossenen Knochenbruch (= Haut intakt) von einem offenen Knochenbruch (= offene Wunde). Eine offene Fraktur bedeutet stets ein größeres Risiko für eine Infektion, was die Heilung verzögern kann.

Typische Ursachen


Der Sprunggelenkbruch ist eine typische Sportverletzung. Beispielsweise beim Laufen auf unebenem Grund, bei einem abrupten Richtungswechsel oder einem falschen Aufkommen nach einem Sprung kann der Fuß umknicken, was eine Knöchelfraktur bewirken kann. Aber auch ein Sturz aus geringer Höhe kann einen Sprunggelenkbruch auslösen. Sehr viel seltener hingegen ist ein direktes Trauma die Ursache.

Symptomatik


- Schmerzen
- Schwellung
- Bluterguss
- Bewegungseinschränkung
- Belastungsunfähigkeit
- evtl. Instabilität
- evtl. Fehlstellung
- evtl. Gefühlsstörungen im Fuß

Diagnostik

- Patientengeschichte: typischer Verletzungsmechanismus
- Körperliche Untersuchung:
 - Lokalisation des Bruchs
 - Prüfen der Bandstabilitäten
 - Prüfen von Gefäß- und Nervenverletzungen
- Röntgen: Sprunggelenk und gesamter Unterschenkel



©Prof. Dr. med. Peter
Biberthaler



Röntgenbilder einer Weber-B-Fraktur (links) und einer bimalleolären Sprunggelenkfraktur (rechts). Letzteres bezeichnet den kombinierten Bruch des Innen- (lila Pfeil) und des Außenknöchels (blauer Pfeil).


- Computertomographie (= CT): bei fraglichen Röntgenbefunden und zur OP-Planung
- Kernspintomographie (= MRT): Abklärung von Bandverletzungen; Weichteil- und Knorpelbeurteilung

Behandlung

Allgemein entscheiden die Art des Knochenbruchs (offen/geschlossen, verschoben/unverschoben) und die Weber-Klassifikation über den Behandlungsweg.

Bei einer Sprunggelenkfraktur mit Fehlstellung (= dislozierte Fraktur) sollte die Fehlstellung so früh wie möglich, ggf. noch am Unfallort, durch den Notarzt behoben werden, um Druckschäden der Weichteile (Haut, Nerven, Gefäße) durch die Knochenfragmente zu vermeiden.

- **Konservativ:**
 - Verfahren der Wahl bei geschlossenen Weber A- und Weber B- Frakturen mit unverschobenem Bruch und ohne Syndesmose-Verletzung
 - Geh-Gipsverband für 6 Wochen (abnehmbarer Gips)
- **Operativ:** (mittlere Verweildauer im Krankenhaus: 6,2 Tage)
 - Verfahren der Wahl bei
 - Weber C – Fraktur (immer)
 - Weber A- und Weber B- Frakturen mit
 - verschobenem Bruch (= dislozierte Fraktur) und/oder
 - Syndesmose-Verletzung (bei Weber B) und/oder
 - offenen Brüchen und/oder
 - Gefäß- und/oder Nervenverletzungen
 - Osteosynthese der Knochenbrüche (Innenknöchel: meist Schrauben, Außenknöchel: meist Platte) und Bandnaht der Syndesmose (evtl. auch Schrauben zur Stabilisierung der Syndesmose)



©Prof. Dr. med. Peter Biberthaler

Röntgenbild nach Platten-Osteosynthese des Außenknöchels

Weiterbehandlung

- frühe physiotherapeutische Mobilisation, Belastungsaufbau und Gangschulung (Zeitpunkt und Intensität abhängig von Frakturform, Stabilität der Osteosynthese und Knochenqualität)

- klinische Kontrollen bis zum Wiedererlangen der vollen Funktion im Sprunggelenk
- regelmäßige Röntgenkontrollen zur Überprüfung der Stellung und der knöchernen Festigung im Frakturspalt (= knöcherne Konsolidation)
- Vollbelastung erst nach 6 Wochen
- sportliche Aktivitäten nach 3 bis 6 Monaten wieder möglich
- bei Osteosynthese: Entfernung des Implantats nach individuell festgelegtem Zeitpunkt (abhängig von mehreren Faktoren, u. a. Alter des Patienten, Aktivitätsgrad, lokale Beschwerden), aber frühestens nach 12 Monaten

Mögliche Komplikationen

- chronische Schmerzen
- Bewegungseinschränkung
- Kraftminderung
- eingeschränkte Belastungsfähigkeit
- Achsen-, Längen- oder Rotationsfehlstellung/Deformitäten
- Einsteifung des Gelenks
- Arthrose im Sprunggelenk
- Nervenschäden (Bewegungs- und/oder Gefühlsstörungen)
- Gefäßverletzung (Durchblutungsstörung)
- Sehnenverletzungen
- verzögertes Abkippen der Fraktur, d. h. Verschiebung oder Verdrehung der gebrochenen Knochenanteile nach Behandlungsversuch
- verzögerte oder ausbleibende Frakturheilung mit Entstehung eines „Falsch-Gelenks“ (= Pseudarthrose)
- Lockerung oder Ausbruch des Implantats
- Complex Regional Pain Syndrom (CRPS) / M. Sudeck

-
- [DGU-Patienteninformation Sprunggelenksfraktur](#) 209 kB
-

Autoren: Ina Aschenbrenner, Prof. Dr. Peter Biberthaler
(Redaktionsteam DGU-Website)